

Analizatorul auditiv permite omului să perceapă lumea sunetelor, să comunice cu semenii săi, să-și dezvolte proprietățile cognitive și să se integreze în societate. Analizatorul auditiv realizează următoarele funcții majore:

- ✓ depistarea și recepția sunetelor din mediu;
- ✓ transformarea sunetelor în impulsuri nervoase;
- ✓ conducerea impulsurilor nervoase spre encefal;
- ✓ stocarea și analiza impulsurilor nervoase în vederea elaborării reacțiilor de răspuns.

Părțile componente ale analizatorului auditiv sînt: *receptorul auditiv* (urechea externă, internă și medie), *calea nervoasă* (ramura auditivă a nervului cranian VIII, nucleii și fibrele din bulbul rahidian, puntea Varolio și talamus), *cortexul auditiv*.

RECEPTORUL AUDITIV

Stimulul natural al receptorului auditiv este sunetul, care prezintă vibrații ale moleculelor aerului. Sunetele recepționate de receptorul auditiv pot fi muzicale și zgomote, și se caracterizează printr-o anumită intensitate (decibeli – dB) și frecvență (hertzi – Hz). Urechea adolescentului poate percepe sunete, ale căror vibrații au frecvența între 16 Hz și 20 kHz. Pe măsură ce omul înaintea în vîrstă, limita superioară scade, la bătrîni fiind de 12–14 kHz. Totalitatea sunetelor cuprinse între aceste limite alcătuiește scara sonoră (*cîmpul auditiv*).

Receptorul auditiv este format din *urechea externă*, *urechea medie* și *urechea internă* (fig. 2.2).

■ **Urechea externă** este un organ par care recepționează și amplifică energia undelor sonore, astfel sporind sensibilitatea auditivă. Ea este formată din: *pavilion*, *conduct auditiv extern* și *timpan*.

Pavilionul urechii este așezat pe părțile lateroinferioare ale capului. El captează sunetele venite din direcții diferite și le orientează prin conductul auditiv extern spre membrana timpanică. Formă neregulată a pavilionului asigură recepționarea undelor sonore din orice direcție.

Conductul auditiv extern transmite undele sonore primite de la pavilion spre timpan. El funcționează ca un tub rezonator închis, sporind intensitatea sunetelor de la 2 pînă la 5 dB.

Conductul auditiv extern este căptușit cu firsoare de păr, iar glandele sebacee și ceruminoase, din dermul lui, secretă cerumen. Firsoarele de păr și cerumenul protejează regiunile profunde ale urechii externe de pătrunderea prafului, insectelor etc.

Timpanul separă urechea externă de cea medie. Fiind o structură elastică cu grosimea de 0,1 mm, timpanul vibrează sub influența undelor sonore, propagîndu-le oscioarelor din urechea medie.

■ **Urechea medie** include *cavitatea timpanică* și *sistemul de oscioare* (fig. 2.2). Ea transmite vibrațiile sonore de la timpan la urechea internă și adaptează

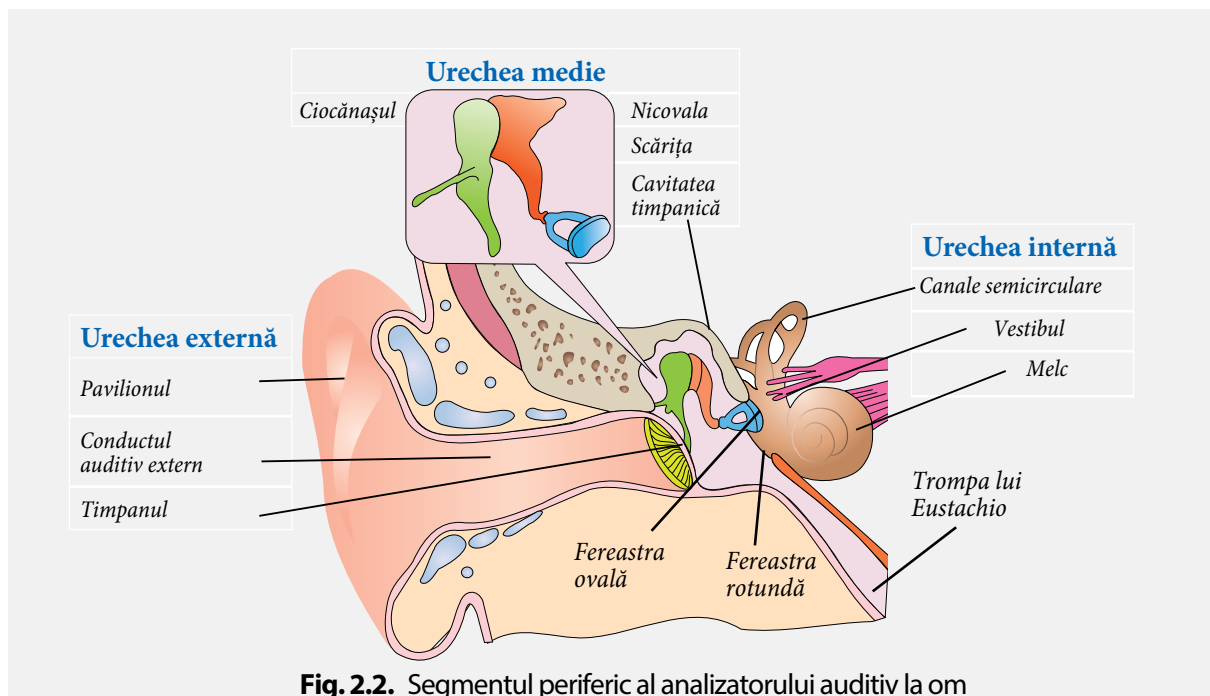


Fig. 2.2. Segmentul periferic al analizatorului auditiv la om

intensitatea sunetelor la capacitățile auditive ale urechii interne. Urechea medie comunică cu faringele printr-un conduct numit *trompa lui Eustachio*.

Cavitatea timpanică prezintă o adâncitură în osul temporal cu volumul de cca 1 cm³, umplută cu aer.

În cazul sunetelor foarte puternice, a exploziilor, presiunea aerului în interiorul cavității timpanice devine mai mică decât presiunea mediului extern (care vine în contact direct cu membrana timpanică). În consecință, membrana timpanică se bombează în direcția presiunii mai mici (adică spre interior). Ca rezultat acuitatea auditivă scade, în urechi se produc vîjiiituri, mai mult ca atît, se creează pericolul spargerii timpanului. Rolul de reglator al acestor dificultăți de presiune îl are trompa lui Eustachio care, prin închiderea și deschiderea orificiului faringian (cu care comunică), permite trecerea aerului din faringe în cavitatea timpanică. Deschiderea se produce în timpul deglutiției.

Sistemul de oscioare – ciocănașul, nicovala și scărița, localizate în cavitatea timpanică, reprezintă structurile funcționale ale urechii medii. Oscioarele sînt articulate între ele, formînd un lanț. Ele se leagă de pereții cavității timpanului prin ligamente care le mențin poziția. În membrana timpanică se sprijină ciocănașul, apoi urmează nicovala și scărița, ce se sprijină cu baza în fereastra ovală.

Sistemul de oscioare preia sunetul de la timpan, sporește intensitatea sunetelor slabe, asigurînd astfel recepționarea lor sau micșorează intensitatea sunetelor puternice, protejînd urechea internă de acțiunea sunetelor puternice.

■ **Urechea internă** constă din *labirintul osos* și *labirintul membranos*, care prezintă aceleași structuri: *canalele semicirculare*, *vestibulul* și *melcul*. Labirintul membranos se află în interiorul labirintului osos, fiind separat de el prin *perilimfă*, care-l protejează de acțiunea factorilor mecanici și termici. El este umplut cu un lichid, numit *endolimfă*.

În interiorul melcului osos se află *membrana bazilară*, formată din cca 50 000 de coarde acustice (fibre microrezonatoare), care corespund unui anumit număr de vibrații, similar coardelor unui

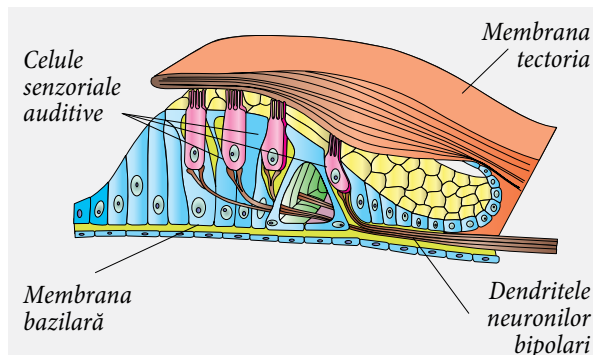


Fig. 2.3. Organul Corti

pian. Pe membrana bazilară se află organul Corti (receptorul acustic) format din *membrana tectoria*, *celule senzoriale auditive*, *celule de susținere*. Celulele senzoriale auditive sînt prevăzute la polul apical cu cili care sînt în contact cu *membrana tectoria*, iar pe bază lor formează sinapse dendritele neuronilor senzitivi din ganglionul Corti (*fig. 2.3*).

La nivelul urechii interne are loc procesul de transformare a energiei mecanice a undelor sonore în energie fiziologică – impuls nervos. Acest proces se desfășoară în următoarele etape (*fig. 2.4*):

- ✓ membrana ferestrei ovale, sub acțiunea bazei scăriței, începe să vibreze și apasă asupra perilimfei, mărindu-i presiunea;
- ✓ vibrațiile perilimfei provoacă vibrația endolimfei, care la rîndul său determină vibrația fibrelor microrezonatoare din membrana bazilară;
- ✓ fibrele microrezonatoare prin mișcarea lor vibratoare de jos în sus, ridică celulele senzoriale auditive așezate pe membrana bazilară și acestea ating cu cili membrana tectorie;
- ✓ în momentul atingerii se produce deformarea poziției cililor, depolarizarea membranei citoplasmatică și apariția potențialului de acțiune;
- ✓ potențialul de acțiune este transmis dendritelor neuronilor bipolari.

Undele sonore cu frecvență joasă provoacă vibrația membranei bazilare din apropierea ferestrei ovale și rotunde, cele cu frecvență medie – segmentul mediu al membranei bazilare, iar undele cu frecvență înaltă activează segmentul terminal al membranei bazilare.

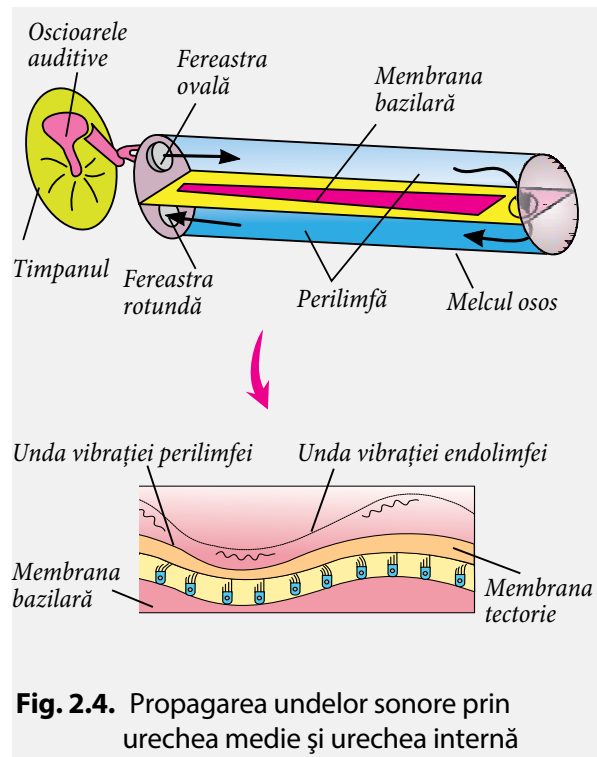


Fig. 2.4. Propagarea undelor sonore prin urechea medie și urechea internă

CALEA NERVOASĂ a sensibilității auditive conduce informația de la receptorul auditiv spre structurile nervoase superioare. Ea este constituită din neuroni bipolari senzitivi, neuronii nucleilor cohleari și al treilea neuron aflat în talamus.

Neuronii bipolari preiau informația de la celulele senzoriale auditive din organul Corti și o transmit nucleilor cohleari din bulb și punte. Dendritele acestor neuroni formează sinapse la baza celulelor senzoriale, corpii lor celulari – ganglionul Corti, iar axonii, unindu-se într-un trunchi unic, formează ramura auditivă a *nervului vestibulo-cohlear*. Fibrele nervului cohlear cu origine în urechea internă din partea stângă a capului se încrucișează cu cele venite

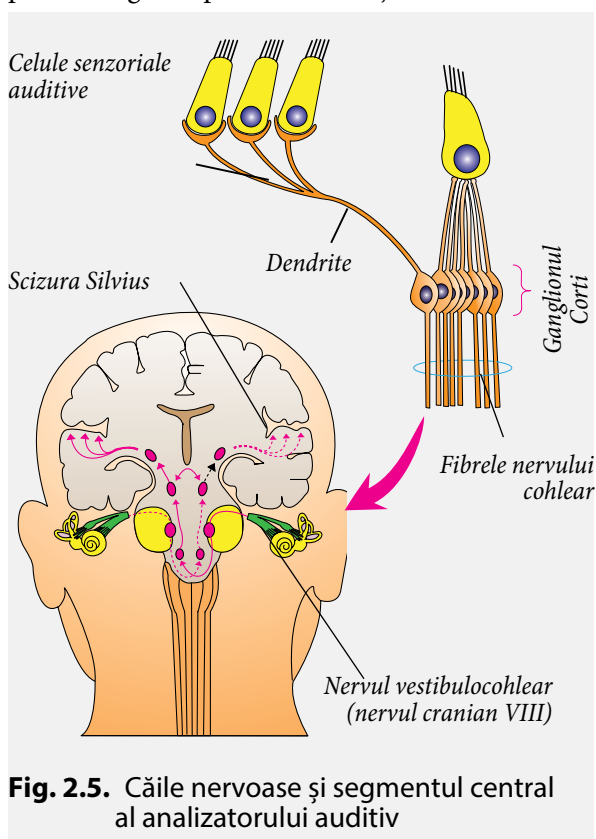


Fig. 2.5. Căile nervoase și segmentul central al analizatorului auditiv

din partea dreaptă la nivelul trunchiului cerebral. Butonii acestor axoni formează sinapse cu neuronii din nucleii cohleari din puntea Varolio (*fig. 2.5*).

Neuronii care formează nucleii cohleari proiectează axonii spre mezencefal și talamus.

Neuroni din talamus, ai căror axoni ajung în cortexul auditiv.

SEGMENTUL CENTRAL AL ANALIZATORULUI AUDITIV include cortexul auditiv primar și cortexul auditiv de asociere (*fig. 2.6*).

Cortexul auditiv primar procesează informația parvenită de la receptorul auditiv, transformând impulsurile nervoase în senzații auditive. El este localizat bilateral în emisfera dreaptă și stângă în profunzimea scizurii Silvius pe fața superioară a girului temporal. (scizura Silvius separă lobul temporal de cel frontal). Distrugerea unilaterală a cortexului auditiv primar duce la o pierdere ușoară a auzului, iar distrugerea bilaterală – surditate corticală.

Cortexul auditiv de asociere primește informația de la cortexul auditiv primar și asociază sunetele cu frecvență diferită, sunetele cu informațiile parvenite din alte regiuni corticale, transmite informații către aria corticală responsabilă de limbajul scris și vorbit (aria Wernicke și Boca).

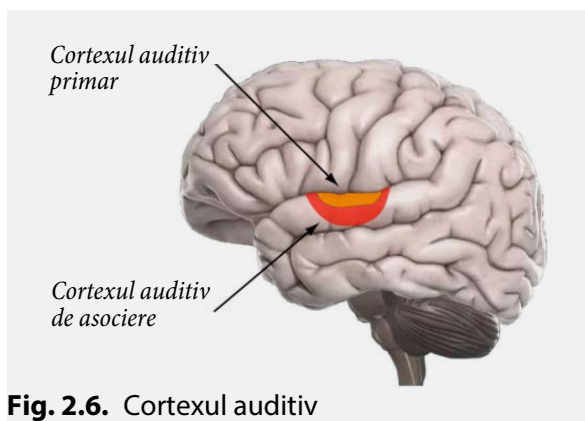


Fig. 2.6. Cortexul auditiv

?

1. Definește funcția analizatorului auditiv.
2. Prezintă într-un tabel structura și funcțiile componentelor receptorului auditiv:
 - ✓ urechea externă;
 - ✓ urechea medie;
 - ✓ urechea internă.
3. Realizează o schemă în care să arăți calea parcursă de impulsul nervos de la celulele senzoriale ale ambelor urechi interne până la nucleii cohleari.

4. Descrie funcțiile de protecție ale:
 - ✓ canalului auditiv extern;
 - ✓ urechii medii.
5. Numește structurile receptorului auditiv ai căror funcții vor fi afectate din cauza acumulării cerumenului în canalul auditiv extern. Explică de ce persoanele la care se formează dopul de cerumen suferă de o hipoacuzie (scădere de auz) de transmisie.

6. Implantul cohlear este un dispozitiv electronic care realizează funcția urechii interne. El preia sunetele din mediu, le codifică și le transmite sub formă de impulsuri electrice direct nervului auditiv. Descrie structura și funcțiile organului urechii interne care este înlocuit cu implant cohlear.